

## **МНОГООСЕВАЯ КЛАССИФИКАЦИЯ ТАТУИРОВОК ДЛЯ ИНТЕГРАЛЬНОЙ ОЦЕНКИ ПРОЯВЛЕНИЙ ПСИХОПАТОЛОГИИ ЛИЧНОСТИ НОСИТЕЛЯ. ЧАСТЬ 2**

**Борохов А.**

*Борохов Александр Давидович*

*врач-психиатр, нарколог, главный врач Наркологического медико-реабилитационного центра Ника-Израиль; многопрофильный госпиталь им. Сары Герцог, Иерусалим, Израиль.*

*E-mail: adsamuray@gmail.com*

### **Аннотация**

Под татуировкой (стойкой экзогенной пигментацией кожи) понимается сознательное искусственное нарушение целостности кожных покровов, посредством колюще-режущих инструментов, с последующим введением в раневую поверхность красящих веществ с целью получения стойких, не исчезающих изображений.

Предметом исследования являлась изобразительная и смысловая интерпретация 2517 татуировок у 586 больных (498 мужчин и 88 женщин) с различными видами психических и поведенческих расстройств, а также 232 татуировок у 108 лиц без психических нарушений (контрольная группа). Все случаи, как пациентов, так и контрольной группы, были лично наблюдаемы автором за период с января 1987-го по январь 2017 года. Также был произведен сравнительный и семантический анализ более 12000 фотографий и рисунков татуировок из специальной и научно-популярной литературы и интернет-ресурсов. Психосемантический анализ графических изображений и символов сравнивался с имеющимся анализом в научной и научно-популярной литературе.

Существует достаточно широко распространенное мнение, что вследствие своего огромного разнообразия татуировки вообще не могут быть научно классифицированы.

С целью опровергнуть подобное суждение была осуществлена попытка разработать многоосевую классификацию татуировок для интегральной оценки проявлений психопатологии личности носителя, пригодной в качестве вспомогательной базы для диагностики психических и поведенческих расстройств.

Предлагаемая классификация строится на оценке трех основных параметров:

По изобразительной характеристике (ось «А»):

- по форме;
- по размеру;
- по количеству;
- по локализации.

По групповой принадлежности (ось «В») — не связанные с групповой принадлежностью и связанные с ней:

- культовые и этнические;
- профессиональные;
- военные;
- социально-позитивные неформальные группы;
- условно-нейтральные неформальные группы;
- социально-негативные неформальные группы;
- преступное сообщество;
- наркоманические больные;
- сексуальные меньшинства.

По смысловой нагрузке (ось «С»):

- декоративно-украшающие;
- памятно-сентиментальные;
- религиозно-культовые;
- идеологические;
- криминальные статусно-стратификационные;
- криминальные агрессивно-угрожающие;
- криминальные демонстративно-протестные;

мистико-магические;  
"странные";  
наркологические;  
функциональные;  
сексуально-эротические.

**Ключевые слова:** татуировка; определение; классификация; значение; размер; локализация; неформальные группы.

УДК 159.923

**Библиографическая ссылка**

Борохов А. Многоосевая классификация татуировок для интегральной оценки проявлений психопатологии личности носителя. Часть 2 // Медицинская психология в России. – 2018. – Т. 10, № 3. – С. 10. doi: 10.24411/2219-8245-2018-13100

Поступила в редакцию: 01.08.2017 Прошла рецензирование: 23.09.2017 Опубликовано: 24.06.2018

### Смысловая нагрузка

Смысловая нагрузка татуировок выполняет одну из самых главных её функций — коммуникационную. Она позволяет индивидууму продемонстрировать те черты собственного «Я», которые, по его мнению, могут проиллюстрировать окружающим личностные качества носителя. По смысловой нагрузке (ось «С») татуировки подразделяются на девять классов. При этом следует учесть, что в ряде случаев (представители преступного сообщества, лица, употребляющие наркотические вещества и т.п.) татуировки имеют тайный «двойной» смысл, второе значение которого понятно только представителям тех группировок, к которым принадлежит их носитель.

#### Декоративно-украшающие татуировки

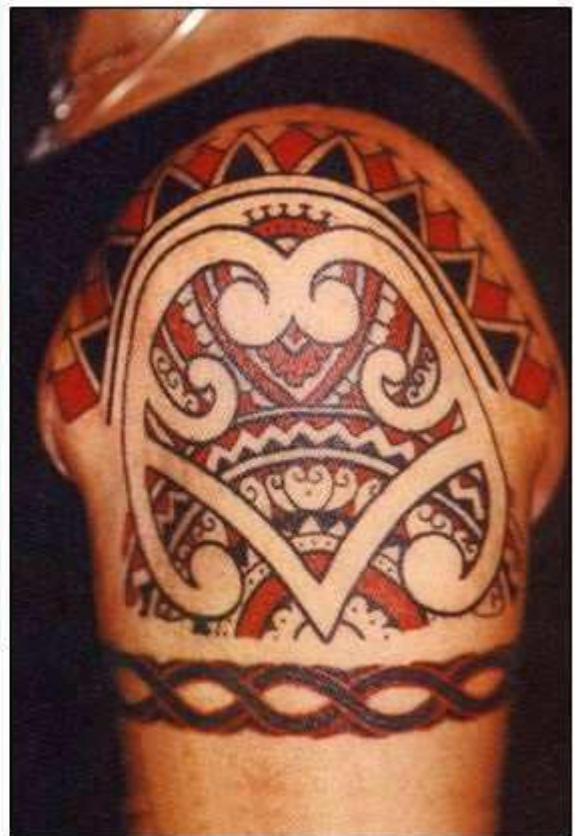За последние 25—30 лет эта группа получила широкое распространение, особенно в группе от 18 до 30 лет. Как правило, этот вид предназначен для привлечения дополнительного внимания окружающих, чтобы вызвать восхищение или удивление, а также имеет и свой эротический компонент в зависимости не только от самого рисунка, но и его локализации [35; 36; 54; 108; 109; 111; 112; 113; 114; 115; 116; 118; 119; 120; 121; 125; 126; 128; 129; 130; 134].

В определенной степени декоративно-украшающие татуировки являются проявлением не только истеричности и нарциссизма у акцентуированных личностей, но и проявлением эксгибиционизма, потому что параллельно с самим рисунком демонстрируется еще и тело носителя.

Подобные татуировки в своем большинстве высокохудожественны, выполняются тату-мастерами, это могут быть и орнаменты, и рисунки, выполненные в абстрактном стиле (кельтские узоры, полинезийский и африканские орнаменты, фрагменты кожи или шерсти животных, биомеханика в стиле киберпанк и т.д.). Чаще всего они наносятся на открытые или легко обнажаемые части тела.

Под орнаментом понимают украшающий узор, состоящий из ритмически повторяющихся упорядоченных элементов. Он может опоясывать конечности в виде браслета (плечо, предплечье, бедро, голень) или же обрамлять какой-либо тематический рисунок.

При смысловой трактовке орнаментов следует особое внимание обратить на характер формирующих его элементов: так, орнамент в виде колючей проволоки может свидетельствовать о связи его носителя с преступным миром, а состоящий из цветков мака или листьев марихуаны — о пристрастии к наркотикам.



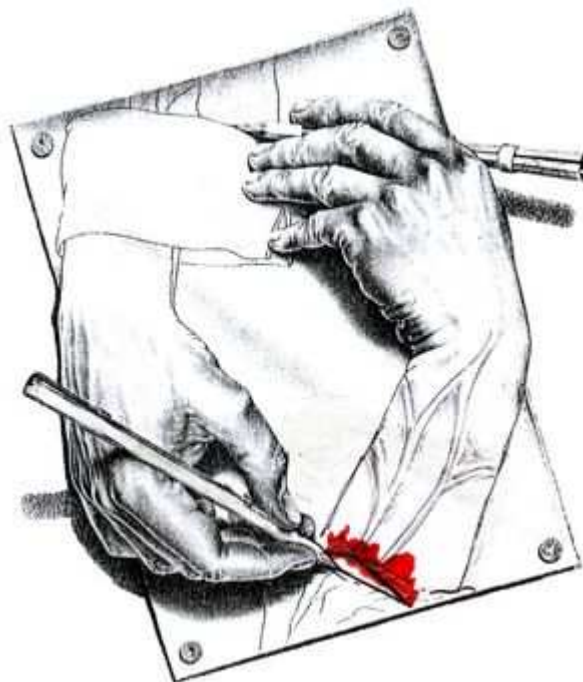Достаточно часто в качестве декоративно-украшающих татуировок фигурируют изображения знаков Зодиака, которые соответствуют дате рождения носителя.

Абстрактный рисунок характеризуется тем, что изображение отдельных его элементов намеренно несколько искажается в зависимости от поверхности той части тела, на которую нанесена татуировка. При множественных татуировках они, переходя одна в другую, могут полностью покрывать всю поверхность той или иной части тела в виде коврового узора. При смысловой трактовке подобных татуировок следует особое внимание уделять формирующим элементам такого «ковра». Так, включение в число элементов рисунка, например, мундштука с дымящейся «нестандартной сигаретой» свидетельствует о пристрастии носителя татуировки к курению каннабиноидов. Изображение оскаленной звериной морды — об агрессивном-угрожающем характере изображения. Татуировки, локализованные на молочных железах, внизу живота, на поясице, на ягодицах, в области паха и наружных половых органов, прямо указывают на сексуально-эротическую направленность, даже если сам образ асексуален (рисунок



«ключ», татуируемый на теле полового члена, сопровождается надписью: «Ключ от дамских сейфов») [6; 12; 79].

Следует отметить, что в ряде случаев декоративно-украшающие татуировки могут выполнять косметическую функцию, скрывая шрамы или иные дефекты кожи, а также новые изображения наносятся поверх старых, чтобы скрыть негативную информацию о носителе. Например, нами был описан случай, когда, желая скрыть места внутривенного введения наркотиков, пациент вытатуировал на внутренней поверхности локтевой ямки и верхней трети предплечья копию рисунка М.К. Эшера «Кисти», правда, вместо одного карандаша был изображен скальпель, перерезающий вены (в прошлом была подобная попытка суицида).



#### Памятно-сентиментальные татуировки

Эти татуировки относятся к числу наиболее часто встречающихся разновидностей искусственной дерматографии. По своей смысловой нагрузке они несут индивидуальные воспоминания носителя о лично-значимых событиях его жизни. Как правило, памятно-сентиментальные татуировки единичны, носят примитивно-знаковый характер, выполнены либо самим носителем, либо его товарищами, наносятся они в юношеском или молодом возрасте, когда дружба, любовь и разлука кажутся событиями особо значимыми. По форме изображения — это даты, инициалы, символы любви, дружбы и разлуки. Многословные надписи встречаются крайне редко. Художественное качество таких татуировок обычно низкое. К памятно-сентиментальным татуировкам можно также отнести профессиональные и военные татуировки [6; 137].

Большая часть памятно-сентиментальных татуировок наносится на всегда открытые или легко обнажаемые участки тела (плечо, предплечье, запястье). Размещение памятно-сентиментальных татуировок на участках тела, практически всегда прикрываемых одеждой, свидетельствует о втором, тайном, значении той или иной надписи или аббревиатуры.



Обычно памятно-сентиментальные татуировки не свидетельствуют о расстройствах поведения и личности носителя.

### Культовые и идеологические татуировки

В настоящее время встречаются достаточно редко, культовые татуировки наносятся людьми, искренне верящими в их магические силы или же в знак своей приверженности к какой-либо национально-этнической общности. Это могут быть татуировки, связанные как с основными мировыми религиозными течениями, так и с принадлежностью к определенным сектам.

В этих случаях татуировки носят множественный характер, расположены они на открытых и легко открываемых поверхностях тела (лицо, шея, грудь) и представляют собой одну из разновидностей декоративно-украшающих татуировок. Примером сказанного могут служить татуировки у представителей эфиопской общины, сделанные ими до репатриации в Израиль. Женщинам наносят по окружности всей шеи зубчатые полосы — по количеству рожденных детей.

Татуировки, свидетельствующие о приверженности их носителя к оккультным знаниям, как правило, единичны, имеют характер малопонятных знаков или символов, наносятся на участки тела, обычно прикрываемые одеждой.

Идеологические татуировки призваны показать окружающим, что их носитель безгранично предан существующему общественно-политическому строю, поддерживает его идеологию. Такие татуировки единичны. Культовые и идеологические татуировки в определенной степени свидетельствуют об акцентуации личности носителя.

### Криминальные татуировки

Представители преступного сообщества, попав в места заключения в условия принудительного совместного проживания, стремятся к созданию собственной системы самоуправления, отводя наиболее авторитетным представителям преступного мира верхние ступени иерархической лестницы.

Заклученным, не принадлежащим к преступной элите, отводится унижительная роль обслуживающего персонала, выполняющего все виды работ за так называемых «паханов», обслуживающего их и исполняющего все их прихоти вплоть до сексуального рабства.

Подобная иерархия породила систему коммуникационных татуировок, основанную на вопросе «Кто есть кто?». Специальные люди, так называемые «смотрящие», играющие роль надзирателей за соблюдением законов преступной среды, пресекают нанесение татуировок, не соответствующих «послужному списку» заключенного. Лица, нарушившие этот «закон», жестоко наказываются и в ряде случаев подвергаются принудительному нанесению дискриминирующих татуировок. Собственно, коммуникационные татуировки подразделяются на две группы: статусно-стратификационные и сигнально-обособительные.

### Статусно-стратификационные татуировки

Как правило, они наносятся заключенными добровольно в местах лишения свободы и несут на себе как общие, так и личностные характеристики правонарушителя.


Ряд татуировок свидетельствует о кратности пребывания в местах заключения и длительности уголовного «стажа». Например, изображение мадонны с младенцем (грудь, спина) встречается у преступников-рецидивистов («Тюрьма — дом родной», «Дитя тюрьмы»); головка девушки — «16 лет исполнилось в тюрьме», рука с тюльпаном — «17 лет встретил в местах заключения», рука с розой — «18 лет исполнилось в ВТК».

В подражание знакам различия, приводимым в табелях о рангах, некоторые авторитетные российские заключенные наносят себе наплечные татуировки виде немецких «погон» и царских «эполет». Так, «эполет» с ивовой опушкой с надписью «ЗУР» обозначает, что его носитель содержался в зоне усиленного режима, а «эполет» с шнуровой опушкой с надписью в центре «ВТК ДИЗО» — что носитель отбывал наказание в дисциплинарном изоляторе воспитательно-трудовой колонии. «Эполет» с ивовой

опушкой и изображенными на нем двуглавым орлом — принадлежность к так называемой «Белой гвардии», которая отказывается от работы в исправительно-трудовой колонии («Вкалывать в зоне не хочу и не буду») и т.д.

Параллельно с «погонами» и «эполетами» в криминальной среде широко распространены статусно-стратификационные татуировки в виде 4-6-8-конечных звезд. Симметрично располагаемые на передней поверхности грудной клетки в подключичной зоне, они свидетельствуют о принадлежности их носителя к преступной элите, не подчиняющейся режиму ИТК. Такие же звезды, изображенные в объемном варианте, являются отличительной татуировкой так называемого «вора в законе».

К числу самых распространенных статусно-стратификационных татуировок относятся «перстни», констатирующие отбывание носителем наказания в местах лишения свободы. О.П. Дубягина с соавт. [36] приводит более 100 описаний татуировок подобного типа. Обычно такие татуировки наносятся в области основной фаланги пальцев кисти виде перстня-печатки, графический рисунок которой несет основную смысловую нагрузку. Как правило, один перстень соответствует одному сроку лишения свободы в местах заключения.



Темный четырёхугольный перстень со светлой полосой по диагонали, расположенной справа налево, означает, что его носитель отбывал срок в местах лишения свободы; двойной темный усечённый прямоугольник с белым косым Андреевским крестом значит, что носитель судим за грабёж; квадрат с шахматным делением на темные и белые квадраты — что отбывал срок за злостное хулиганство и т.д.

Заключенным, уличённым в воровстве у своих товарищей, наносится татуировка с изображением крысы («крысятник»). Точки, нанесенные на мочку уха или за ухом, круг с лучами с точкой в центре принудительно наносятся лицам, принуждаемым к гомосексуальным контактам, перстень с изображением символа червовой масти показывает, что носитель был «опущен на зоне».

Статусно-стратификационные и сигнально-обособительные татуировки наиболее часто встречаются в сочетании с татуировками агрессивно-устрашающего и демонстративно-протестного характера.

С позиций психологии и психиатрии, статусно-стратификационные и сигнально-обособительные татуировки свидетельствуют о принадлежности к преступному сообществу и о диссоциальном расстройстве личности. Кроме того, наличие сигнально-обособительных татуировок, как правило, свидетельствует о том, что их носитель в свое время был подвергнут грубому, травмирующему сексуальному или физическому насилию, которое, безусловно, наложило свой отпечаток на личность обследуемого.

#### Агрессивно-угрожающие татуировки

В своём большинстве, они представлены в виде тематических рисунков или же в виде угрожающих надписей и аббревиатур. Агрессивно-устрашающие рисунки наносятся в виде татуировок не только лицам с криминальным прошлым, но и молодым людям, желающим продемонстрировать окружающим свои агрессивные наклонности.

Примером агрессивно-угрожающей татуировки может служить изображение оскаленной пасти тигра. Нужно особо отметить, что образ этого хищника выбран носителем не случайно. Данный представитель семейства кошачьих обладает большой физической силой, свирепостью и бесстрашием. Тигры живут и охотятся в одиночку. Встреча невооружённого человека с тигром однозначно заканчивается торжеством дикого зверя. Тигра стереотипно воспринимают как хищника, готового в любой момент напасть, а также как образ животного-охотника, беспощадно расправляющегося с жертвой, не боящегося вступить в схватку даже с целым стадом буйволов. Зеркально расположенные под ключицами морды тигров означают, что человек был осужден за хулиганство.

Носитель, сделавший себе подобную татуировку, не только демонстрирует свой статус в уголовной среде, но и предупреждает о том, что он представляет опасность для окружающих. Носители этой татуировки, как правило, в уголовной среде относятся к касте «бойцов», выполняющих карательно-наказывающие функции, включающие в себя как физическое (сленговое выражение: «отрихтовать»), так и сексуальное (сленговое выражение: «опустить») насилие.


Татуировка, изображающая пирата с ножом в зубах, с надписью на клинке «ИРА», распространена среди российских осужденных за хулиганство и бандитизм. При этом носитель, как правило, пытается ввести в заблуждение опрашивающего, рассказывая ему романтическую историю своей любви, в память о которой якобы и была нанесена описанная татуировка.

Истинный смысл татуировки совершенно иной. В действительности носитель отождествляет себя с пиратом (корсаром, морским разбойником), являющимся жестоким грабителем, не признающим никаких нравственно-этических норм. Нож — наиболее распространенное холодное оружие, используемое в преступном мире. Надпись на лезвии «ИРА» — не женское имя, а криптограмма «Иду Резать Актив». Подобная надпись является выражением прямой и явной угрозы лицам, сотрудничающим с администрацией лагеря или вставшим на путь исправления.

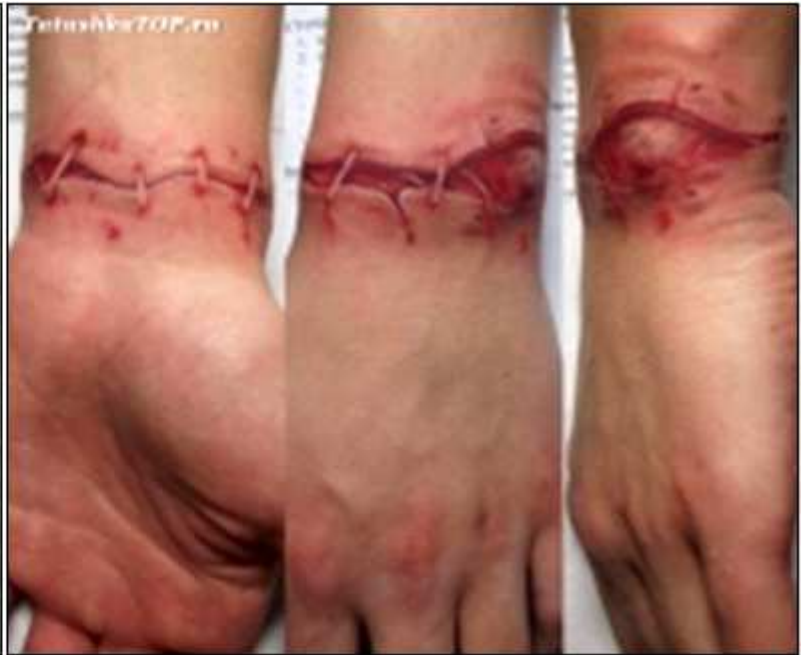

Также к агрессивно-угрожающим относятся татуировки с изображением поединка сражающихся на мечах гладиаторов, рыцарей или самураев, изображения Ку-клукс-клановца на фоне повешенного негра, восточного деспота на фоне обезглавленных тел, фигуры палача, совершающего казнь жертвы с подписью «Горе побежденным». Из наиболее распространенных символов физического насилия наиболее часто используются явные изображения холодного оружия (ножи, кинжалы), а также надписи и аббревиатуры: «Позор ментовской империи», «Нет пощады за измену», «Ниже голову, холоп, пред тобою Барин», «Смерть Легавым От Ножа» («СЛОН»), «Бей Активистов, Режь Стукачей» («БАРС»), «Смерть Стукачам» («СС»/ «SS») и т.п.

Агрессивно-угрожающие татуировки наиболее часто встречаются в сочетании с татуировками демонстративно-протестного, статусно-стратификационного и сигнально-обособительного характера.







# HOMO HOMINI LUPUS EST



С позиций психологии и психиатрии, статусно-стратификационные и агрессивно-угрожающие татуировки однозначно свидетельствуют об агрессивности их носителя, пренебрежении нравственно-этическим нормами поведения, возможной принадлежности к преступному сообществу и о диссоциальном расстройстве личности.

### Демонстративно-протестные татуировки

По форме изображения чаще всего представлены в виде надписей и тематических рисунков. Как правило, они носят множественный характер, особенно среди лиц, причастных к преступному сообществу, и представителей различных неформальных группировок социально-негативной направленности. По месту нанесения демонстративно-протестные татуировки, прежде всего, наносятся на легко открываемые части тела (передняя поверхность грудной клетки).

ЗВОНИ ОТЕЦ  
В КОЛОКОЛЫ,  
ТВОЙ СЫН  
ВЫХОДИТ НА  
СВОБОДУ.



По содержательной направленности демонстративно-протестные татуировки подразделяются на две подгруппы: общие и адресные.

Первые представляют собой изображения общепринятых символов свободы (бегущий олень, восходящее солнце, несущийся по волнам парусник, горящий факел, обвитый колючей проволокой, статуя «Свободы» и т.п.), а также соответствующие надписи («Если хочешь пить и жрать, надо чаще воровать», «Жизнь прошла мимо», «За веру и правду — счастье до гроба», «Не рви цветы, они завянут. Не верь блядям, они обманут», «Дайте в юность обратный билет, я сполна заплатил за дорогу» и т.п.).

Татуировка, изображающая бегущий по волнам под всеми парусами корабль трактуется как стремление вернуться к преступной деятельности («Спешу туда, где есть свобода без труда»). Подобная татуировка декларирует стремление к определенному образу жизни, отражая типичные ценностные ориентации личности и готовность носителя для достижения поставленной цели использовать любые средства.

Адресные татуировки демонстративно-протестного содержания отображают протест носителя против господствующего общественно-политического строя, системы судопроизводства, внутреннего распорядка в местах лишения свободы и других конкретных проявлений ограничения свободы.

Одна из разновидностей протестных татуировок, направленная против существовавшего в Советском Союзе общественно-политического строя, представляет собой запрещенные в СССР элементы нацистской символики (свастика, знаки «СС» и т.п.); изображения эсесовцев; портреты вождей Третьего Рейха, надписи, такие как: «Hitler mien», нем., «Jedem das seine» («Каждому своё», нем.) и т.д. Следует отметить, что пронацистские татуировки никогда не имеют карикатурной формы.

Другие демонстративно-протестные татуировки, направленные против системы судопроизводства представляют из себя: «Уголовный кодекс», пробитый кинжалом; карикатурное изображение судьи в виде свиньи, а милиционера — в образе волка в форменной фуражке, кителе с погонами, который нападает на обнаженную женщину; черта, сидящий на сборнике законов и держащий в руках «обязаловку»; «Конституция СССР», обвитая колючей проволокой, и т.п., а также надписи: «Будь проклят тот до окончанья века, кто решил, что тюрьма исправит человека», «Тюрьма не школа, прокурор не учитель».

Демонстративно-протестные татуировки, направленные против внутреннего распорядка в местах лишения свободы и других конкретных проявлений ограничения свободы, достаточно разнообразны. К ним относятся например: карикатурная обезьяна с дубинкой в фуражке и в форме надзирателя, заключённый за решеткой, слон с колокольчиком в хоботе («от звонка до звонка» полностью отсидел свой срок), чайка на фоне заходящего солнца — склонность к побегу, голова оленя — «бегу от закона, как олень от загона» и т.п., а также надписина разных частях тела: на тыле стоп: «Не спеши на работу», «Они устали ходить под конвоем»; на руках: «Сахар сладок, а воля слаще»; «О Боже! Мать! Ну где же правда»; на груди: «Презираю труд и актив»; на животе: «О пузо, я раб твой» и т.п.

Демонстративно-протестные татуировки наиболее часто встречаются в сочетании с агрессивно-устрашающими татуировками и татуировками статусно-стратификационного и сигнально-обособительного характера.

С позиций психологии и психиатрии, демонстративно-протестные татуировки со всей определенностью свидетельствуют о противостоянии носителя и действующей системы ценностей и правопорядка, о его несогласии с нравственно-этическими нормами общества, о возможной его принадлежности к преступному сообществу или к неформальным объединениям социально-негативной направленности, о возможном наличии у носителя явлений диссоциального расстройств личности.

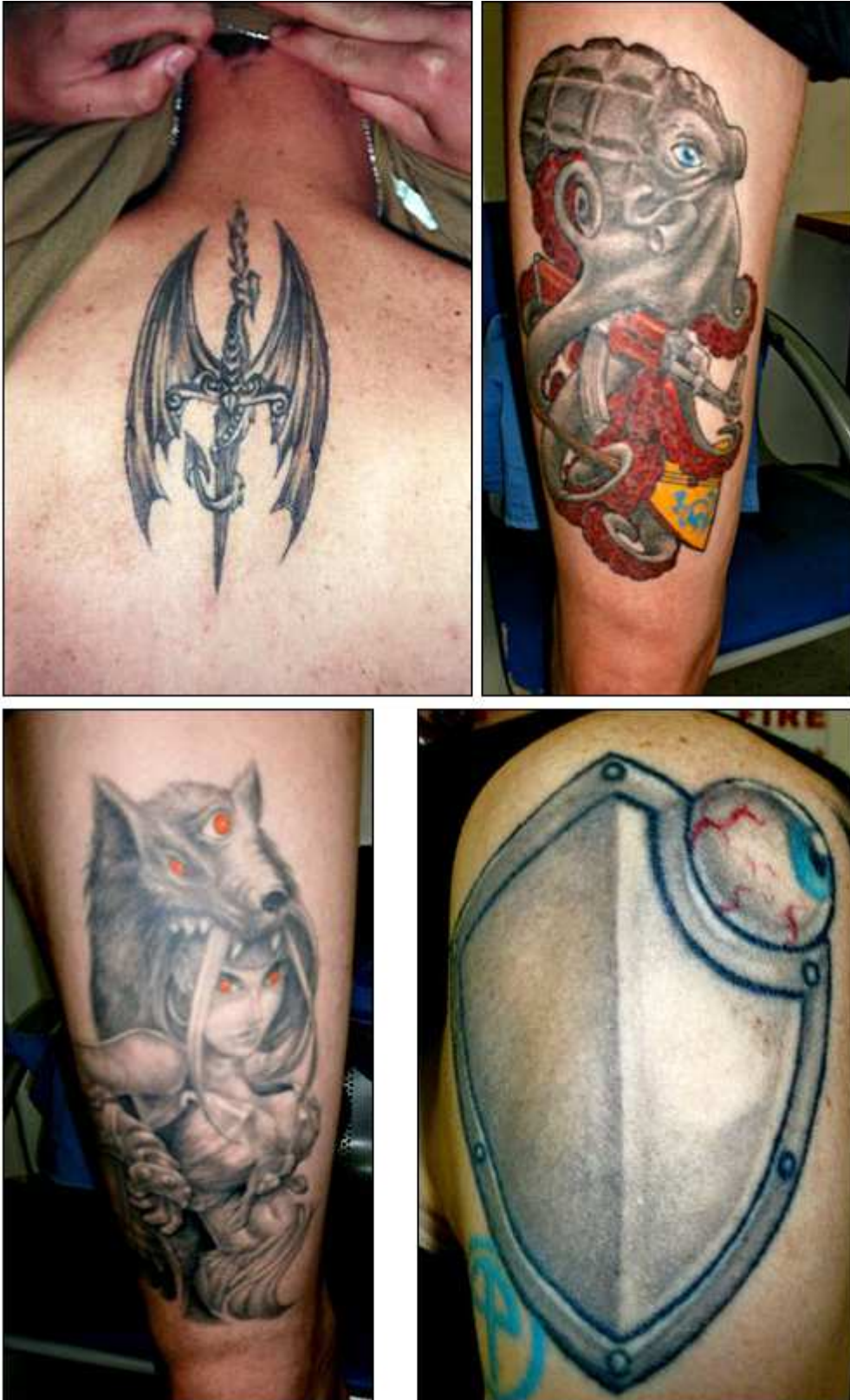

Мистико-магические татуировки

Это изображения всяческих амулетов, оберегов и талисманов всех известных религий и всевозможных сект. Они относятся к относительно редкой группе кожных изображений. Как правило, они единичны, крупного и гигантского размера, расположены на участках тела, обычно прикрываемых одеждой. По форме изображения в своём большинстве это тематические рисунки, знаки и символы, характеризующиеся детализацией изображения. Это могут быть и знаки зодиака, и магические узлы, и кельтские руны. Большая часть мистических татуировок исполнена в цвете специалистами специальных салонов, по эскизам и указаниям носителя.



По своему смысловому значению мистические татуировки имеют личностно-фантазийный характер, в их изображениях есть нечто загадочное, непонятное и необъяснимое. Даже трактовка подобных татуировок самим носителем в корне отличается от их общепринятых объяснений. Например, в качестве амулета-оберега один пациент выбрал браслет, состоящий из набора непонятных линейных знаков, нанесенных на тыльную поверхность кисти, которые сам носитель объяснял как надпись на языке племени «суахили» (официальный язык Кении и Танзании, которого носитель не знал, надписей на нем никогда не видел). Другой пациент выбрал в качестве охранного талисмана абстрактный узор на правой голени, который является типичным для аборигенов острова Борнео и указывает на их социальный статус. Одна больная трактовала египетский символ вечной жизни «Анх» как символ реанимационной медицины, так как он был похож по форме на прозрачный пластырь фиксирования иглы для внутривенных инъекций. Это могут быть и изображения вампиров как бессознательное желание продлить молодость и жить вечно. Птица Феникс, восстающая из пепла, как символ многократного возрождения или саламандра, «которая не горит в огне». Также расположение рисунка или знака на спине может косвенно указывать на принадлежность к оберегам (ангел «прикрывает» сзади от опасностей). Таким образом, по локализации и трактовке эти татуировки носят личностно-мистический характер, а также являются «странными».



Обычно мистическая или мистико-магическая татуировка является плодом воображения, и несет в себе тайный, никому не понятный, кроме носителя, смысл. Так, один из больных шизофренией во время отпуска вернулся в отделение с татуировкой на левой стороне грудной клетки в виде восходящего солнца, на вопрос о её значении ответил, что «... его сердце любит тепло».

В количественном отношении среди тематических рисунков преобладают изображения сказочных и мифических животных, монстров, вампиров, летучих мышей, изображенных в агрессивно-устрашающих позах — они или разрывают кожу носителя, или терзают свою жертву.

Среди типичных символов значительное место занимают символические изображения знаков Зодиака.

Из мистических знаков наиболее часто встречаются знак «Аум» («первый вздох высших сил при сотворении мира»), знак «Анх» (символ вечной жизни), перевернутый крест (символ принадлежности к секте сатанистов), которые наносятся на открытые части тела, и т.п.

Мистические татуировки наиболее часто встречаются в сочетании с декоративно-украшающими, памятно-сентиментальными и агрессивно-угрожающими татуировками.

В своем большинстве носители мистических татуировок принадлежат к неформальным группировкам социально-негативной направленности (например, «сатанисты») и к лицам с явлениями психопатологии.

С позиций психологии и психиатрии, мистические татуировки в ряде случаев свидетельствуют о наличии у их носителей тех или иных бредовых расстройств, обусловленных шизофренией или шизотипическими расстройствами.

#### Сексуально-эротические татуировки

Эти татуировки относятся к числу достаточно широко распространенных. Сексуально-эротические татуировки отражают половые и чувственные взаимоотношения, изображают и символизируют как сам половой акт, так и явления, способствующие половому возбуждению. Хотя основное смысловое значение татуировок этой группы сексуально-эротическое, они зачастую могут нести и дополнительную нагрузку: в одних случаях они исполняют декоративно-украшающую функцию, в других — агрессивно-угрожающую или демонстративно-протестную, в третьих — статусно-стратификационную или сигнально-обособительную.

По форме изображения среди сексуально-эротических татуировок преобладают тематические рисунки, на втором месте находятся надписи, на третьем — условные знаки и символы, в ряде случаев наносимые принудительно и свидетельствующие о половых предпочтениях носителя.

Однозначно и то, что собственно сексуально-эротические татуировки в своем большинстве расположены в паховой области, в нижней части живота, в промежности, на наружных половых органах. Просто декоративно-украшающие татуировки эротического характера могут располагаться на любых других частях тела, к ним относятся и обнаженные фигуры обоих полов и символы сердца и т.д.

Исключение составляют криминальные российские татуировки, наносимые принудительно на открытые участки тела (лицо, кисть), а также на низ спины и ягодицы, имеющие сигнально-обособительную функцию, свидетельствующие о сексуальной эксплуатации носителя.

Гигантские изображения так же, как и микротатуировки, среди сексуально-эротических татуировок встречаются крайне редко.

Среди сексуально-эротических татуировок декоративно-украшающие и памятно-сентиментальные татуировки составляют подавляющее большинство. Как правило, это изображения целующихся ангелочков или голубков; порхающих в облаках амуров, стреляющих из лука; статичных и танцующих, полностью или частично обнаженных женских фигур; изображения русалок и амазонок. Однако встречаются исключения.

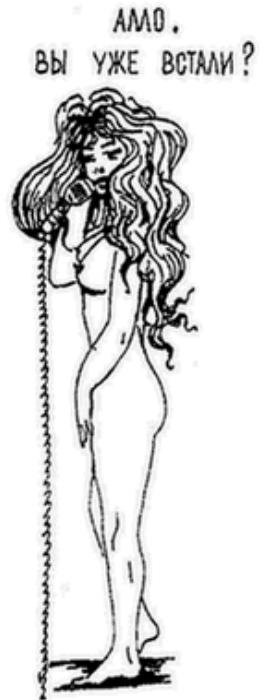

Нами была описана мужская сексуально-эротическая татуировка, выполненная на груди, представлявшая собой обнаженную женскую фигуру, говорящую в телефонную

трубку, шнур от которой вел к корню полового члена, с надписью: «Алло, Вы уже встали?». К татуировкам этой группы относятся надписи и изображения как на самом половом члене («Хам для дам», «Ключ для мохнатых сейфов», «Made in USSR» и т.п.), так и на его головке (изображение мухи, Знака качества, надпись «1 сорт» и т.п.).

В литературе приводятся фотографии цветных женских декоративно-украшающих сексуально-эротических татуировок, захватывающих лобковую область и переходящих на промежность, изображающих собой голову хищного зверя (тигр, пантера) или черта, раскрытая пасть которого является входом во влагалище [79].

Татуировки, изображающие зверей и птиц, терзающих обнаженные женские тела или срывающих с них остатки одежды, являются агрессивно-угрожающими и свидетельствуют о склонности их носителя к проявлениям сексуального насилия.



Также трактуются и изображения полового акта, где женщина находится в коленно-локтевом положении.

Мужские демонстративно-протестные сексуально-эротические татуировки в своем большинстве клеймят продажную любовь (полуобнаженная женская фигура, сидящая на монете достоинством в одну копейку), женскую неверность и женскую неразборчивость в половых связях (изображения женщин, отдающихся обезьянам или совершающих половой акт с дьяволом, и т.п.).

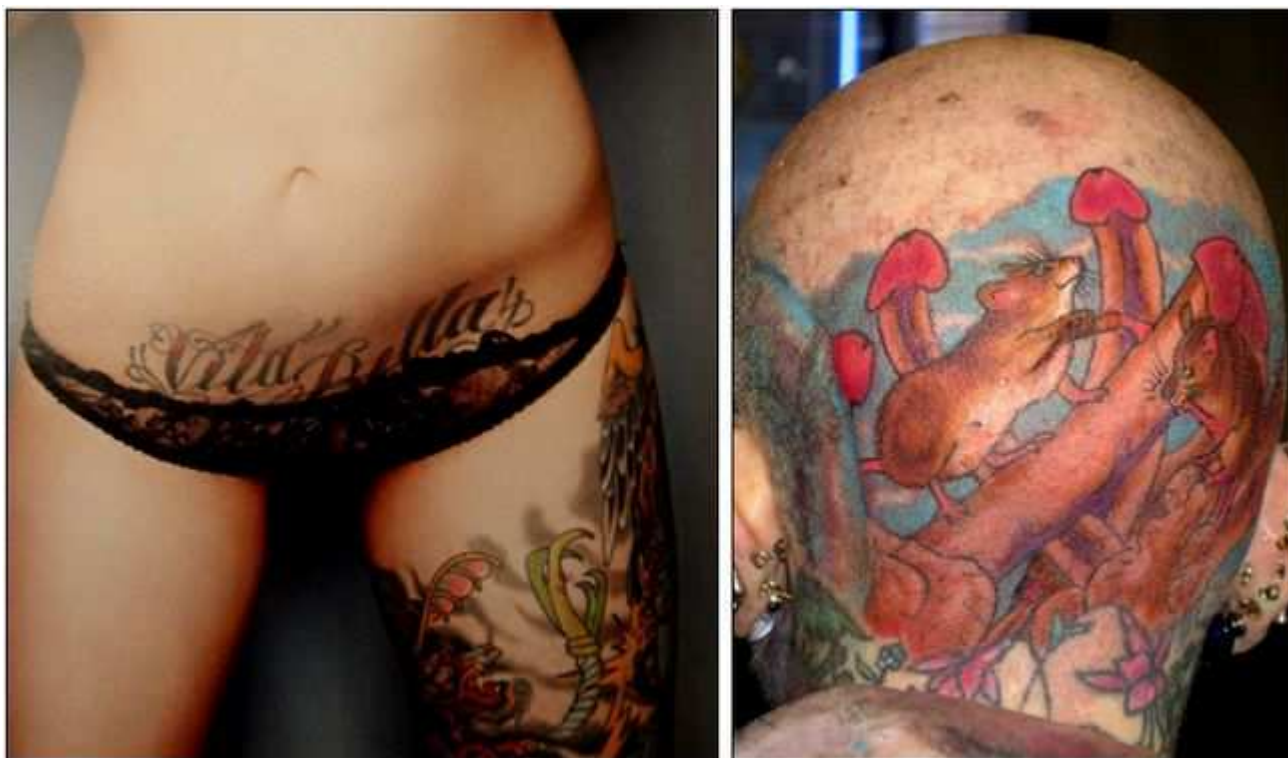Среди лиц, отбывавших заключение в местах лишения свободы, достаточно часто встречаются татуировки статусно-стратификационного и сигнально-обособительного характера, свидетельствующие о принадлежности их носителя к числу «опущенных», подвергнутых гомосексуальному насилию. Это татуировки в виде широко раскрытых глаз, насильно наносимые на ягодицы, точки, принудительно наносимые под глазом или на мочку уха, корона с картами красных мастей, пчелиный рой на фоне улья, перстень округлой формы с двумя параллельными линиями по бокам, все пространство которого

заполнено точками, а в центре изображен полумесяц с «жирной» точкой, перстень с изображением карточной масти червей. О пассивной гомосексуальной роли свидетельствуют татуировки в области ягодиц в виде кошки, гонящейся за мышью, которая спешит спрятаться в норке (анальное отверстие), кочегара в виде дьявола, кидающего уголь в топку (анальное отверстие).

Изображение летящей пчелы считается символом выступающего в активной гомосексуальной роли; две женские руки, соединенные в рукопожатии, свидетельствуют о лесбийской любви.

Сексуально-эротические татуировки наиболее часто встречаются в сочетании с декоративно-украшающими, агрессивно-угрожающими и демонстративно-протестными татуировками.

В своем большинстве носители сексуально-эротических татуировок не принадлежат к какой-либо неформальной группировке, однако среди них преобладают лица, отбывавшие заключение в местах лишения свободы, и представители профессий, связанных с частым и длительным нахождением в однополых коллективах, а также профессиональные проститутки.



С позиций психологии и психиатрии, сексуально-эротические татуировки, как правило, свидетельствуют о наличии у их носителей тех или иных поведенческих расстройств, связанных с сексуальной расторможенностью, промискуитетом или расстройствами сексуального предпочтения. В ряде случаев наличие у носителя принудительных сексуально-эротических татуировок является объективным подтверждением перенесенного им в прошлом физического и сексуального насилия, которое могло наложить отпечаток на его дальнейшее поведение.

#### Функциональные татуировки

Это относительно немногочисленная группа татуировок, помогающая носителю в экстремальных ситуациях оказать ему экстренную медицинскую помощь.

Так, в фашистской Германии в годы Второй мировой войны командование ввело для элитных частей СС обязательное нанесение татуировок, указывающих группу крови

носителя. Такие татуировки наносились под левой грудью или в левой подмышечной впадине и были призваны помочь спасти жизнь раненого путём экстренного переливания крови. В литературе мы не нашли достоверных данных о роли этих обязательных татуировок в спасении жизни раненых, хотя они сыграли свою роль в выявлении эсесовцев среди взятых в плен немецких военнопленных.

Аналогичные татуировки по собственной инициативе наносились солдатами и офицерами Советской армии при направлении их для прохождения воинской службы в Афганистане.

Наркоманическая зависимость от препаратов, вводимых в организм внутривенно, побуждает наркоманов делать себе особые татуировки, представляющие собой ряд точек в области локтевого сгиба, расположенных по ходу вен. Это позволяет больным быстро, в любой критической ситуации, найти вену для внутривенной инъекции без наложения жгута. Такая татуировка, указывающая места для внутривенных инъекций, носит название «звездная дорога» или, если она единична, — «колодец».

От постоянных уколов и воспалений вены локтевого сгиба склерозируются, просвет их сужается, и они становятся непригодными для внутривенных инъекций. Это побуждает наркоманов наносить на пораженные уколами вены новые татуировки, скрывающие места внутривенных инъекций. Это либо надписи типа «Пейте, суки, кровь мою, все равно подавитесь», либо тематические татуировки, характерные для наркоманов (например, череп, увитый змеей, на фоне заштрихованных звезд различной конфигурации).

По форме изображения функциональные татуировки достаточно разнообразны (аббревиатуры, надписи, знаки и символы, тематические рисунки). Такие татуировки единичны, по месту расположения строго ограничены (локтевой сгиб и передняя поверхность предплечья, левая половина грудной клетки или подмышечная впадина).

Размер татуировки зависит не от желания носителя, а от функционального предназначения татуировки.

Функциональные татуировки, указывающие группу крови, как правило, наиболее часто встречаются в сочетании с декоративно-украшающими, памятно-сентиментальными и военными татуировками. Функциональные татуировки, указывающие и скрывающие места внутривенного введения наркотических веществ, наиболее часто сочетаются с агрессивно-угрожающими, демонстративно-протестными и наркоманическими татуировками.

С позиций психологии и психиатрии, функциональные татуировки с высокой степенью достоверности свидетельствуют о принадлежности их носителей к числу военнослужащих, принимавших непосредственное участие в боевых действиях, либо к больным, страдающим наркоманией.

### **Интегральная оценка**

Интегральная оценка проявлений психопатологии личности, имеющей татуировки, производится с учетом изобразительной характеристики имеющихся кожных изображений, групповой принадлежности носителя и смысловой нагрузки имеющихся татуировок. При этом исследователь должен не только дать объективную оценку имеющихся татуировок, подтвердить или опровергнуть принадлежность человека к той или иной группе, накладывающей свой отпечаток на линию поведения, но и попытаться определить проявления психопатологии личности.

Для иллюстрации сказанного позволим себе привести несколько примеров интегральной оценки татуировок с позиции выявления психопатологии личности их носителя.



### **Клинический случай № 1**

Л., мужчина, 39 лет, имеет на теле две татуировки. Одна на наружной поверхности средней трети плеча, одноцветная, среднего размера, изображающая летящий в облаках парашют с написанными на ленте аббревиатурой "DRA", а также двумя датами «1980» и «1982». Другая татуировка расположена на левой половине грудной клетки, ближе к подмышечной впадине, одноцветная, малого размера, в виде надписи «0(I)Rh+».

Заключение: у обследуемого военная, памятно-сентиментальная татуировка, свидетельствующая, что её носитель, по-видимому, принимал в течение двух лет участие в боевых действиях в составе десантных подразделений в Афганистане. Функциональная татуировка, содержащая информацию о группе крови носителя, возможно, связана либо с его ранением, либо с глубокой психической травмой. Имеющиеся татуировки не являются проявлением психопатологии, возможно, носитель нуждается в дополнительном углублённом обследовании для выяснения имевшего место психотравмирующего фактора.

### **Клинический случай № 2**

Н., мужчина, 27 лет, спортивного телосложения, имеет на теле две татуировки. Одна крупная, на передней поверхности левой половины грудной клетки, одноцветная, в виде головы тигра с раскрытой пастью и с оскаленными, нарочно удлинёнными клыками. Другая — одноцветная татуировка малого размера, нанесена на наружную поверхность левого плеча, представляет собой стилизованное изображение двух латинских букв «SS», называемая «молнии Тора», символ так сказать охранных отрядов национал-социалистической партии фашисткой Германии, принимавших непосредственное участие в уничтожении мирных жителей, евреев и расово неполноценных групп населения.

Заключение: у обследуемого агрессивно-угрожающая татуировка в сочетании с демонстративно-протестной символикой, свидетельствующей об идеализации деятельности карательных структур Третьего рейха. Описанные татуировки с высокой степенью вероятности свидетельствуют о наличии у носителя явлений диссоциального расстройства личности, о его агрессивности и принадлежности к неформальной группировке социально-негативной направленности, националистической направленности.

### **Клинический случай № 3**

К., мужчина, 25 лет, астенического телосложения, имеет на теле множественные одноцветные татуировки. На правом плече имеется крупная татуировка с изображением верхней половины статуи Свободы, держащей в правой руке вместо факела шприц, под изображением подпись «Liberty» («Свобода»); на наружной поверхности средней трети правого предплечья — изображение двух летящих друг за другом птиц (чайки). На тыльной поверхности правой кисти, у основания большого пальца, малая татуировка «Знак зоны» (пять точек, расположенных как на камне «Домино»). На основных фалангах среднего и безымянного пальцев правой кисти имеются татуировки в виде «перстней»: на безымянном пальце — «перстень» с изображением солнца и треугольника («загубленная молодость»), на среднем пальце — «перстень» прямоугольной формы, перечеркнутый по диагонали темными линиями с тремя черточками сверху и снизу («Жизнь перечеркнута «малолеткой»»). На левом плече имеется татуировка среднего размера, голова кота в шляпе, в левом локтевом сгибе — маленькими кружочками обозначены пять точек для внутривенных инъекций («Звездная дорога»). На тыльной поверхности обеих стоп татуировка в виде надписи «Они устали».

Заключение: у обследуемого множественные татуировки статусно-стратификационного характера, свидетельствующие о принадлежности носителя к уголовному миру («знак зоны», «перстни», отличительный символ «воровской масти»), сочетающиеся с татуировками демонстративно-протестного содержания (изображение статуи Свободы,

летающих птиц, надписи на правом плече и стопах обеих ног). Обращает на себя внимание своеобразное изображение на татуировке статуи Свободы, в поднятой руке которой факел заменен шприцом. В таком виде татуировка приобретает наркологическое значение («Только героин делает человека по-настоящему свободным!»). Функциональная наркологическая татуировка «Звездная дорога», используемая для быстрого нахождения поверхностно расположенных вен для внутривенного введения наркотиков, позволяет утверждать, что носитель страдает психическими и поведенческими расстройствами в результате употребления опиоидов на фоне антисоциального расстройства личности.

Создание рабочей классификации поможет не только в случаях выделения особой группы риска при массовых осмотрах, таких как, например, осмотр призывников во время врачебно-призывной комиссии при военкоматах или обследование контингента осужденных, но и в стационарных и поликлинических судебно-психиатрических и судебно-психологических экспертизах.

### **Литература**

1. Авдеев М.И. Судебная медицина. – М.: Госюриздат, 1949. – 503 с.
2. Алферов Ю.А. Субкультура наркоманов и воспитательная функция ИТУ по социализации их личности // Актуальные проблемы уголовного права и криминологии. – М.: Моск. гос. университет; ИНИОН АПН СССР, 1988. – С. 134–156.
3. Алферов Ю.А. Наркомания в ИТУ: опыт работы с осужденными наркоманами: учебное пособие. – Домодедово: ВИПК МВД СССР, 1991. – 102 с.
4. Бажин Е.Ф., Борохов А.Д. Диагностическое значение некоторых видов татуировок у лиц с нарушением поведения и пристрастием к наркотикам и алкоголю // Актуальные вопросы психиатрии и наркологии. Тезисы докладов 3 съезда неврологов, нейрохирургов и психиатров ЭССР. – Таллинн, 1989. – Т. 2. – С. 23–25.
5. Бажин Е.Ф., Борохов А.Д. О специфическом значении искусственной дерматографии (татуировки) в диагностике наркомании // Шестой Всероссийский съезд психиатров, 24-26 октября 1990 г., Томск: тезисы докладов. – М., 1990. – Т. 2. – С. 198–199.
6. Балдаев Д. Татуировки заключенных. – СПб.: Лимбус Пресс, 2006. – 168 с.
7. Бауер В., Дюмоц И., Головин С. Энциклопедия символов. – М.: Крон-Пресс, 1995. – 512 с.
8. Блейхер В.М., Крук И.В. Толковый словарь психиатрических терминов. – Воронеж: МОДЭК, 1995. – 640 с.
9. Бокариус Н.С. Первоначальный наружный осмотр трупа при милицейском и розыском дознании. – Харьков, 1925. – 541 с.
10. Борохов А.Д. О возможных социально-психологических механизмах агрессивного-деструктивного поведения в некоторых подростковых неформальных группах // Методологические проблемы социальной медицины. – Ленинград, 1989. – С. 104–106.
11. Борохов А.Д. Искусственная дерматографии (татуировка) и ее судебно-психиатрическое значение в комплексной оценке личности правонарушителя // Актуальные вопросы психиатрии и наркологии: труды конференции, посвященной X-летию Кохтла-Ярвской психоневрологической больницы. – Кохтла-Ярве, 1990. – С. 8–11.
12. Борохов А.Д. Русская тюремная и военная татуировка: социально-психологические и судебно-психиатрические аспекты – Иерусалим: Папирус, 1994. – 185 с.
13. Борохов А.Д. Когда весь мир на острие иглы. Татуировки и жаргон наркоманов. – СПб.: Речь, 2005. – 328 с.
14. Борохов А.Д. Клиническое значение психосемантического анализа татуировки в психиатрии // Материалы IV съезда психиатров, наркологов, психотерапевтов, медицинских психологов Чувашии. – Чебоксары, 2010. – С. 106–108.

15. Борохов А.Д. Значение татуировок в диагностике психических и поведенческих расстройств // Медицинская сестра. – 2011. – № 7. – С. 24–32.
16. Борохов А.Д., Борохов Д.З. Клиническое и социально-психологическое значение татуировок у больных наркоманией и алкоголизмом (Транскультуральное лонгитудинальное исследование) // Наркология. – 2010. – Т. 9, № 10(106). – С. 59–65.
17. Борохов А.Д., Борохов Д.З. Психосемантическое значение татуировки у больных с расстройствами шизофренического спектра // Вестник Психиатрии и Психологии Чувашии, – 2010. – № 6. – С. 69–86.
18. Борохов А.Д., Губин В. Методы экспресс-диагностики отклоняющегося поведения у лиц призывного возраста (социально-психологические и судебно-психиатрические аспекты): методические рекомендации. – Ленинград: Политическое управление ЛВО, 1990. – 84 с.
19. Борохов А.Д., Ершов Б.Б., Файн А.П. Агрессия как возможный пусковой механизм саморазрушающего поведения у подростков // Саморазрушающее поведение у подростков: сб. науч. трудов НИПНИ им. В.М. Бехтерева. – Ленинград, 1991. – Т. 128. – С. 102–106.
20. Борохов А.Д., Исаев Д.Д., Столяров А.В. Социально-психологические факторы формирования гомосексуального поведения у заключенных // Социологические исследования. – 1990. – № 6. – С. 93–97.
21. Борохов А.Д., Кужим Г., Недельская М. Психосемантический анализ татуировки в судебно-психиатрической экспертизе // Материалы второго международного психолого-социального конгресса 14–15 мая 2009, Санкт-Петербург. – СПб., 2009. – С. 34.
22. Борохов А.Д., Полторак С.В. Значение татуировки в диагностике психических расстройств // Актуальные проблемы современной психиатрии и наркологии: материалы межрегиональной научно-практической конференции (Омск, 14–15 декабря 2005 г.). – Омск, 2005. – С. 56–58.
23. Бронников А.Г. Татуировки осужденных, их классификация и криминалистическое значение (альбом). – М.: Акад. МВД СССР, 1980.
24. Бронников А.Г. Криминалистическое значение татуировок у правонарушителей. – Пермь: Стилус, 1982. – 356 с.
25. Бронников А.Г., Дубягин Ю.П. Использование сведений о татуировках в целях предотвращения и раскрытия преступлений. – Пермь: УИТУ УВД Пермского облисполкома, 1986.
26. Бронников А.Г., Дубягин Ю.П. Криминалистическая диагностика и расшифровка татуировок правонарушителей: учеб. пособие для сотрудников правоохранительных органов. – Пермь, 1989. – 124 с.
27. Выбор способа действия персонала (Modus Operandi) в соответствии с психическим состоянием пациента / А.Д. Борохов, Р.Д. Стриковская, Э.С. Гринберг [и др.] // Медицинская сестра. – 2014. – № 6. – С. 14–18.
28. Галин В., Дубягин Ю. Татуировка у зэков корейской национальности о. Сахалин // Обозреватель (на японском языке). – Токио, 1992. – № 4. – С. 17.
29. Гернет М.Н. Татуировка в местах заключения г. Москвы // Преступный мир Москвы. – М.: Право и жизнь, 1924. – С. 218–246.
30. Горюнов В.Е. Татуировки кистей рук. – Челябинск, 1998. – 86 с.
31. Грибанов В.В., Губин В.А., Теплов Э.П. Нетрадиционные молодежные объединения: Актуальные проблемы идеологической работы. – Ленинград, 1988.
32. Губин В., Борохов А. Армия и молодежь: социально-психологические и медицинские аспекты: методические рекомендации / ПУ ОЛЛВО. – Ленинград, 1990. – 75 с.
33. Джумалиева Б., Овсянникова Л., Борохов А. Злоупотребление наркотиками и алкоголем у лиц с патологией поведения и аномалиями развития личности // 1-й съезд невропатологов и психиатров Казахстана: сборник статей. – Алма-Ата, 1987. – Т. 2. – С. 161–162.
34. Драггер М. Самоучитель по татуировкам. – Ростов-на-Дону: Феникс, 2001. – 320 с.



35. Дубягин Ю.П., Теплицкий Е.А. Краткий англо-русский и русско-английский словарь уголовного жаргона. – М.: Terra, 1993. – 288 с.
36. Дубягина О.П., Дубягин Ю.П., Смирнов Г.Ф. Культ Тату. Криминальная и художественная татуировка. – М.: Юриспруденция, 2003. – 240 с.
37. Егоров Р. Дао татуировки. – М.: Грант, 2001. – 208 с.
38. Егоров Р. Татуировка и другие модификации тела. – М.: РИПОЛ классик, 2004. – 184 с.
39. Ельский А. Татуировка. – Минск: МЕТ, 1997. – 232 с.
40. Жюльен Н. Словарь символов. – Челябинск: Урал ЛТД, 1999. – 512 с.
41. Значение татуировок как признак саморазрушающего поведения у подростков и молодежи / А.Д. Борохов, Т.В. Попов, С.А. Тумасов [и др.] // Саморазрушающее поведение у подростков: сб. науч. трудов НИПНИ им. В.М. Бехтерева. – Ленинград, 1991. – Т. 128. – С. 107–112.
42. Квеселевич Д.И. Русско-английский словарь ненормативной лексики. – М.: Астрель АСТ, 2002. – 1120 с.
43. Керлот Х.Э. Словарь символов. Мифология. Магия. Психоанализ. – М.: Рефл-бук, 1994. – 608 с.
44. Коган Я. Татуировка у преступников. – Одесса. – 1928. – 64 с.
45. Кондратенко В.Т. Девиантное поведение подростков: Социально-психологические и психиатрические аспекты. – Минск, 1988. – 218 с.
46. Конечный Р., Боухал М. Психология в медицине. – Прага: Авиценум, 1983. – 405 с.
47. Кучинский А.В. Преступники и преступления. Законы преступного мира. Обычай, язык, татуировки: Энциклопедия. – Донецк: Сталкер, 1997. – 448 с.
48. Лапицкий М.А., Осипова Н.Н. Типология агрессивности при нарушении поведения у подростков с различными акцентуациями характера // Проблемы девиантного поведения молодежи в современном обществе: материалы науч. конф. с междунар. участием. – СПб.: Психоневрол. институт им. В.М. Бехтерева, 2001. – С. 58.
49. Лейн Б. пытки и наказания. – Смоленск: Русич, 1997. – 448 с.
50. Липский И. Военная служба и неформальные объединения молодежи // Лектору и пропагандисту. – 1989. – № 3. – С. 23–48.
51. Личко А.Е. Подростковая психиатрия: руководство для врачей. – 2-е изд., доп. и перераб. – Ленинград: Медицина, 1985. – 416 с.
52. Личко А., Битенский В. Подростковая наркология: руководство для врачей. – Ленинград: Медицина, 1991. – 304 с.
53. Мамайчук И.И. Экспертиза личности в судебно-следственной практике: учебное пособие. – СПб.: Речь, 2002. – 255 с.
54. Мельяненко Л. По ту сторону закона. Энциклопедия преступного мира. – СПб.: Дамы и господа, 1992. – 356 с.
55. Муравлева Н. Искусство украшения тела: татуировка, пирсинг, скарификация. – СПб.: Диамант, 2002. – 160 с.
56. Наркомания у подростков / В. Битенский, Б. Херсонский, С. Дворяк [и др.]. – Киев: Здоровья, 1989. – 216 с.
57. Неганова Е.А., Чудиновских А.Г. Многоосевая оценка психического состояния лиц призывного возраста в условиях амбулаторного психиатрического приёма // Проблемы девиантного поведения молодежи в современном обществе: материалы науч. конф. с междунар. участием. – СПб.: НИПНИ им. В.М. Бехтерева, 2001. – С. 67.
58. Никитина Т.Г. Толковый словарь молодежного сленга: Слова, непонятные взрослым. – М.: Астрель: АСТ, 2003. – 736 с.
59. Ольгерд М. Татуировка: тайна и смысл... – М.: Новости, 1995. – 96 с.

60. Овчинский В.С. "Неформал" в законе // Социологические исследования. – 1989. – № 2. – С. 63–70.
61. Петраков Б.Д. Психическая заболеваемость в некоторых странах в XX веке. – М.: Медицина, 1972. – 300 с.
62. Петухов Ю.Л., Чудиновских А.Г. Многоосевая оценка психического состояния призывников при проведении стационарной военно-врачебной экспертизы // Проблемы девиантного поведения молодежи в современном обществе: материалы науч. конф. с междунар. участием. – СПб.: Психоневрол. институт им. В.М. Бехтерева, 2001. – С. 76–77.
63. Пирожков В.Ф. Криминальная психология. – М., 1998. – 704 с.
64. Попов Ю.В. Классификация психопатических расстройств у подростков // Психопатические расстройства у подростков. – Ленинград, 1987. – С. 64–69.
65. Пятницкая И.Н. Клиническая наркология. – Ленинград, 1975. – 335 с.
66. Рогатых Л.Ф., Стрельченко Э.Г., Топоров С.Б. Борьба с контрабандой наркотических средств, психотропных и сильнодействующих веществ. – СПб.: Питер, 2004. – 239 с.
67. Румянцева Г.А. Суицидальное поведение молодежи // Проблемы девиантного поведения молодежи в современном обществе: материалы науч. конф. с междунар. участием. – СПб.: Психоневрол. институт им. В.М. Бехтерева, 2001. – С. 86–87.
68. Свирепо О.А., Ружанова О.С. Образ, символ, метафора в современной психотерапии. – М.: Институт психотерапии, 2004. – 269 с.
69. Солдатенков Н. Бритоголовые // Аргументы и факты. – 1989. – № 19(448).
70. Соловьёва С.Л. Структура психической напряженности в современном обществе // Проблемы девиантного поведения молодежи в современном обществе: материалы науч. конф. с междунар. участием. – СПб.: Психоневрол. институт им. В.М. Бехтерева, 2001. – С. 95.
71. Сундеев И.Ю. Самодеятельные объединения молодежи // Социологические исследования, 1989. – С. 56–62.
72. Фолей Д. Энциклопедия Гиннеса по знакам и символам. – 2-е изд. – М.: Вече, 1997. – 512 с.
73. Холмс Д. Аномальная психология / пер. с англ. – СПб.: Питер, 2003. – 310 с.
74. Хорошавина О.В., Чудиновских А.Г. Оценка психического состояния лиц, уволенных из вооруженных сил по поводу психических заболеваний с позиций многоосевой диагностики // Проблемы девиантного поведения молодежи в современном обществе: материалы науч. конф. с междунар. участием. – СПб.: Психоневрол. институт им. В.М. Бехтерева, 2001. – С. 106–107.
75. Энциклопедический словарь символов / авт.-сост. Н.А. Истомина. – М.: Астрель, 2003. – 1056 с.
76. Энциклопедический словарь. Том XXXIIa: Тай – Термиты. – С-Петербург: Тип. Акц. Общ. "Издательское дело", Брокгауз-Ефрон, 1901. – С. 677–682.
77. Энциклопедия символов / под ред. Е.А. Шейнина. – Харьков: Торсинг, 2003. – 591 с.
78. Энциклопедия символов, знаков, эмблем / авт.-сост. В. Андреева, В. Куклев, А. Ровнев. – М.: Астрель; Миф, 2001. – 576 с.
79. 1000 Tattoos / ed. by H. Schiffmacher, B. Reimschneider. – Köln: Taschen, 2002. – 699 p.
80. Atkinson M. Tattooing and civilizing processes: Body modification as self-control // Canadian Review of Sociology. – 2004. – Vol. 41, № 2. – P. 125–146.
81. Bennahum D.A. Tattoos of heroin addicts in New Mexico // Rocky Mt Med J. – 1971. – Vol. 68, № 9– P. 63–66.
82. Borokhov A. Psychological aspects of tattooing as a marker of sexual deviations in prison // 1st International Conference on Psychiatric Diagnosis. – Tokyo, 1990. – P. 28.

83. Borokhov A. Tattoos as a diagnostic of drug addiction // 1st International Conference on Psychiatric Diagnosis. – Tokyo, 1990. – P. 27.
84. Borokhov A.D. Addiction-Related and sexopathological aspects of tattooing as a form of creative self-expression in abnormal personalities // First European Symposium on Drug Addiction and AIDS. – Vienna, 1991. – P. 34.
85. Borokhov A. Choice of suicide attempt or autodestruction and correlation with psychopathological syndromes // 14th annual meeting of the Israel Society for Biological Psychiatry, Hagoshrim, Israel. – 2010. – P. 7–8.
86. Borokhov A. Psychosemantic analysis of tattoos in clinical and forensic psychiatric practice // 14th annual meeting of the Israel Society for Biological Psychiatry, Hagoshrim, Israel. – 2010. – P. 7.
87. Borokhov A., Bastiaans R., Lerner V. Tattoo as an additional tool for diagnosing of mental behavioral disorders associated with psychoactive substance use // Abstracts of the 4th European College of Neuropsychopharmacology Workshop: Neuropsychopharmacology of addiction. Nice, France, March 15-17, 2003. – 2003. – Vol. 13, Suppl. 1. – P. 18.
88. Borokhov A., Bastiaans R., Lerner V. Tattoo Designs Among Drug Abusers // The Israel journal of psychiatry and related sciences. – 2006. – Vol. 43, № 1. – P. 28–33.
89. Borokhov A., Petrov V., Yershov B. Combined use of traditional and non-traditional methods of therapy of substance abuse and alcoholism in adolescents // First European Symposium on Drug Addiction and AIDS. – Vienna, 1991. – P. 72.
90. Brilot M. Tattoos of the mummies in Altai // L'Anthropology. – 2000. – Vol. 104, № 3. – P. 473–478.
91. Bromberg W. Psychological motives in tattooing // Arch Neurol Psychiatry. – 1935. – Vol. 33. – P. 228–232.
92. Bromberg W. Tattooing: psychosexual motivations // Sex Behav. – 1972. – Vol. 2. – P. 28–32.
93. Caplan J. Bodies of inscription: A cultural history of the modern tattoo community // Historian. – 2002. – Vol. 64, № 2. – P. 406–407.
94. Cenicerros S. Tattooing, body piercing, and Russian roulette // J Nerv Ment Dis. – 1998. – Vol. 186, № 8. – P. 503–504.
95. Degelman D., Price N.D. Tattoos and ratings of personal characteristics // Psychological Reports. – 2002. – Vol. 90, № 2. – P. 507–514.
96. Earls J.H., Hester R. Tattooed sailors: some sociopsychological correlates // Mil Med. – 1967. – Vol. 132, № 1. – P. 48–53.
97. Gittleson N.L., Wallen G.D.P. The tattooed male patient // Br J Psychiatry. – 1973. – Vol. 122, № 568. – P. 295–300.
98. Gittleson N.L., Wallen G.D.P., Dawson-Butterworth K. The tattooed psychiatric patient // Br J Psychiatry. – 1969. – Vol. 115, № 528. – P. 1249–1253.
99. Grummet G.W. Psychodynamic implications of tattoos // Am J Orthopsychiatry. – 1983. – Vol. 53, № 3. – P. 482–492.
100. Höfler D.Z., Bänninger R. Tattooing in drug addicts. Symbolic barriers or a handicap to rehabilitation // Hautarzt. – 1990. – Vol. 41, № 12. – P. 645–641 [in German].
101. Irwin K. Saints and sinners: Elite tattoo collectors and tattooists as positive and negative deviants // Sociological Spectrum. – 2003. – Vol. 23, № 1. – P. 27–57.
102. Jacobson J.L., Jacobson A.M. Psychiatric secrets. – Philadelphia P.A.: Hanley and Belfus, 1996.
103. Kleber H.D. Opioids: Detoxification // American Psychiatric Press textbook of Substance Abuse treatment / ed. by M. Galanter, H.D. Kleber. – London P.A.: American Psychiatric Press Inc. 1994. – P. 191–207.
104. Lambert A. Russian prison tattoos: Codes of Authority, Domination, and Struggle. – Schiffer Book, 2003. – 159 p.



105. Lapidoth M., Aharonowitz G. Tattoo removal among Ethiopian Jews in Israel: tradition faces technology // *Journal of the American Academy of Dermatology*. – 2004. – Vol. 51, № 6. – P. 906–909.
106. Lewy M. Jerusalem unter der Haut – Zur Geschichte der Jerusalemer Pilgertätowierung // *Festschrift für religions und geistesgeschichte*. – 2003. – Vol. 55, № 1. – P. 1–39.
107. Montgomery D.F., Parks D. Tattoos: counseling the adolescent // *J Pediatric Health Care*. – 2001. – Vol. 15, № 1. – P. 14–19.
108. Parry A. Tattooing among prostitutes and perverts // *The Psychoanalytic Quarterly*. – 1934. – Vol. 3. – P. 476–482.
109. Pollack O.J., McKenna E.C. Tattooed psychotic patients // *Amer. J. Psychiat.* – 1945. – Vol. 101, № 5. – P. 673–674.
110. Roberts T.A., Ryan S.A. Tattooing and high-risk behavior in adolescents // *Pediatrics*. – 2002. – Vol. 110, № 6. – P. 1058–1063.
111. *Scandinavian Tattoo Magazine*. – Jan. 2015. – № 142. – 66 p.
112. *Skin and Ink* – April 2015. – 2015. – № 156. – 100 p.
113. Sperry K. Tattoos and tattooing. Part 1. History and methodology // *Am J Forensic Med Pathol*. – 1991. – Vol. 12, № 4. – P. 313–319.
114. Stephens M.B. Behavioral risks associated with tattooing // *Family Medicine*. – 2003. – Vol. 35, № 1. – P. 52–54.
115. *Tabu Tattoo*. – Jan. 2013. – № 49. – 82 p.
116. *Tabu Tattoo*. – May. 2013. – № 51. – 82 p.
117. *Tabu Tattoo*. – Sept. 2013. – № 53. – 79 p.
118. *Tabu Tattoo*. – Jul. 2014. – № 58. – 82 p.
119. *Tabu Tattoo*. – Mar. 2014. – № 56. – 82 p.
120. *Tabu Tattoo*. – May. 2014. – № 57. – 82 p.
121. *Tabu Tattoo*. – Nov. 2016. – № 60. – 97 p.
122. *Tatouage*. – Jul.–Aug. 2015. – № 105. – 96 p.
123. *Tattoo 1 Tribal. The International Tattoo Gallery Magazine*. – May 2015. – № 51. – 97 p.
124. *Tattoo 1 Tribal. The International Tattoo Gallery Magazine*. – Sept. 2015. – № 43. – 97 p.
125. Tattoo and personality traits in Croatian veterans / I. Pozgain, J. Barkić, P. Filaković [et al.] // *Yonsei medical journal*. – 2004. – Vol. 45, № 2. – P. 300–305.
126. *Tattoo Energy*. – № 94. – 97 p.
127. *Tattoo Galeria Magazin. Hungary*. – 2016. – № 23. – 67 p.
128. *Tattoo Life Magazine*. – № 75. – 97 p.
129. *Tattoo Life Magazine*. – № 101. – 98 p.
130. *Tattoo Magazin. Hungary*. – 2016. Jun. – № 194. – 66 p.
131. Tattooed army soldiers: Examining the incidence, behavior, and risk / M.L. Armstrong, K.P. Murphy, A. Sallee [et al.] // *Military Medicine*. – 2000. – Vol. 165, № 2. – P. 135–141.
132. Tattooing and body piercing among adolescent detainees: relationship to alcohol and other drug use / R. Braithwaite, A. Robillard, T. Woodring [et al.] // *J Subst Abuse*. – 2001. – Vol. 13, № 1-2. – P. 5–16.
133. Tattoos and body piercings as indicators of adolescent risk-taking behaviors / S.T. Carroll, R.H. Riffenburgh, T.A. Roberts [et al.] // *Pediatrics*. – 2002. – Vol. 109, № 6. – P. 1021–1027.

134. Taylor A.J. Tattooing among male and female offenders of different ages in different type of institutions // *Genet Psychol Monogr.* – 1970. – Vol. 81, № 1. – P. 81–119.
135. Valentine B., Schober R. *Gangs and their tattoos: Identifying Gangbanders on the Street and Prison.* – Boulder, Colorado: Paladin Press, 2000. – 176 p.
136. Verberne T.J.P. The personality traits of tattooed adolescent offenders // *The British Journal of Criminology.* – 1969. – Vol. 9, № 2. – P. 172–175.
137. מוסף תמונות. 05.12.2014 עמודים 28-34 [Journal Israel Illustrated Supplemt. – 2014, December. – P. 28–34].

## **Tattoos Multiaxial Classification for on integral of assessment psychopathology. Part 2**

Borokhov A.D.<sup>1</sup>  
E-mail: [adsamuray@gmail.com](mailto:adsamuray@gmail.com)

<sup>1</sup> Herzog Memorial Hospital  
Jerusalem, Israel

### **Abstract**

Tattooing is conscious injuring of the skin by special tools which inject color in the skin with the purpose of obtaining persistent, not vanishing images.

During 30 years, from January 1987 to January 2017 I have examined 586 tattooing patients (498 man and 88 woman) with different psychopathological problems and a control health group including 108 persons. First group — 2517 tattoos, second (control) — 232. In addition to this investigation I have performed a psychosemantic analysis and relevant implications for more than 12000 photos and pictures from specialized literature on tattoos and related material from the Internet.

Attention to the condition of the skin of psychiatric patients may bring a significant condition to the formulation of the somatoneurological status of the patient.

Usually human skin is clean, without damages such as scrams, strangulate fissure, scrams after injections, piercings, artificial implants and tattoos.

On the basis of this body data I build a tattoos multiaxial classification for separate risk-group with suffering from diverse deviations such as drug use, sexual problems, personality disorders and hidden/latent psychotic symptom.

This multiaxial system of classification includes the following three axis:

Axis "A" defines representative characteristic and included 4 for tattoo parameters such as form, size, quantity and anatomical localization.

Axis "B" defines group belonging and includes 14 tattoo parameters characteristic of different and specific groups such as ethnic, professional, military, social-positive, neutral, social-negative non-formal groups (such as neo-Nazi, punks), criminal society, drug addicts society and individuals with sexual deviations.

Axis "C" defines semantic meaning and contains 12 tattoo parameters including decorative, memory-sentimental, ideological and religious, criminal demonstrative-protest, criminal hierarchic status, criminal aggressive-threat, mystic-magic, "bizarre", drugs and alcohol use, functional, sexual-erotic.

**Key words:** tattoo; term; classification; axis; meaning; size; localization; non-formal group.

### **For citation**

Borokhov A.D. Tattoos Multiaxial Classification for on integral of assessment psychopathology. Part 2. *Med. psihol. Ross.*, 2018, vol. 10, no. 3, p. 10. doi: 10.24411/2219-8245-2018-13100 [in Russian, abstract in English].

